Lane Medical Library

Aus der chirurgischen Abteilung des Städt. Krankenhauses Berlin-Lichtenberg. Direktor: Prof. Dr. Boetticher.

Ueber Myome des Dünndarmes im Anschluß an einen Fall von Fibroleiomym im Jejunum.

Inaugural-Dissertation

zur Erlangung der medizinischen Doktorwürde an der

Friedrich Wilhelms-Universität zu Berlin

Von

Karl-Heinz Beiler

aus Magdeburg.

Tag der Promotion: 30. 7. 1930.

457

Gedruckt mit Genehmigung

der

Medizinischen Fakultät der Universität Berlin.

Dekan: Prof. Dr. Friedrich.

Referent: Prof. Dr. Köhler.

Korreferent: Geh. Rat Prof. Dr. Sauerbruch.

In Anbetracht des verhältnismäßig seltenen Vorkommens von Myomen im Magen- und Darmkanal sei es mir gestattet, über diese Geschwulstart zu berichten. Den Anlaß gibt ein Fall von Fibroleiomyom im Jejunum bei einem 31 jährigen Manne. Wenn ich mich ausschließlich auf die Myome des Dünndarmes beschränke, so liegt das daran, daß in der Literatur schon mehr als 100 Fälle berichtet sind über das Vorkommen im Magen- und Darmkanal, wohl aber in neuester Zeit noch nicht zusammenfassend über das Auftreten im Dünndarm.

Unser Patient suchte im Verlauf seiner Krankheit das Krankenhaus dreimal auf: im Jahre 1925, März 1927 und September 1927. Aus seinen Krankengeschichten entnehmen wir:

Erste Krankengeschichte (Auszug).

Aufnahme: 29. 8. 25. M. T. Diener, 28 Jahre alt.

Anamnese: Familie o. B. Der Patient selbst ist früher angeblich immer gesund gewesen. Seit etwa einem viertel Jahre hat er öfter unbestimmte Magenbeschwerden. Er muß aufstoßen, kann kein Gemüse vertragen, hat fast keinen Appetit und nimmt an Gewicht ab. Als er vorgestern zur Arbeit ging, bekam er heftige Leibschmerzen und Durchfälle und mußte wieder umkehren. Der Stuhl sah tiefschwarz aus. Gestern nahm der Patient Ricinusöl und bekam danach schweres Erbrechen und reichlich blutigen Stuhl. Er fühlte sich bald darauf sehr schwach, verlor aber nicht die Besinnung.

Status praesens: Es handelt sich um einen mittelkräftigen Mann in mittlerem Ernährungszustande. Er hat keine Oedeme und keine Exantheme. Haut und sichtbare Schleimhäute sind hochgradig blaß. Die Atmung ist etwas beschleunigt und erschwert. Sensorium frei.

Kopf und Hals o. B.

Thorax: Wegen Blutungsgefahr wird der Patient nicht aufgerichtet, doch ist vorn über den Lungen nichts besonderes zu hören. Der Patient hat keinen Husten und keinen Auswurf.

Cor: Grenzen normal. Aktion regelmäßig ,stark beschleunigt. Töne: Anaemische Geräusche. Puls klein und sehr weich.

Abdomen: Bauchdecken ziemlich weich. Bei vorsichtiger Palpation kein Druckschmerz. Kein Tumor nachweisbar.

Extremitäten: o. B.

Nervensystem: Pupillen reagieren auf L. und C. Patellarreflexe beiderseits auslösbar.

Blutbild: Hb. 35%,
Erythr. 2,500 000,
Leukoz. 7000,
F. I. 0,7.

Urin: o. B.

Stuhl: Dünn, fast nur Blut enthaltend.

Diagnose: Ulcus ventriculi, Magenbluten, sekundäre Anaemie.

Behandlung und Verlauf:

In den ersten neun Tagen geht es dem Patienten sehr schlecht. Trotz strengster Bettruhe, Verabreichung breiiger Kost und Beruhigungsmittel ist er unruhig und schläft nur wenig. Der Hb.-Gehalt sinkt auf 25%, der Puls ist dauernd erhöht frequent (120), klein und weich. Die Stühle sind rein blutig.

Dann stagniert der Hb.-Gehalt einige Zeit, um nach 22 Tagen allmählich auf 32% anzusteigen. Dementsprechend bessert sich das Wohlbefinden des Kranken. In der folgenden Zeit wird die Reconvaleszenz anfänglich noch durch Schwächeanfälle, Schwindel und leichte Ohnmachten unterbrochen. Aber im Laufe weiterer vier Wochen geht es ihm langsam besser. Er hat keinen blutigen Stuhl mehr. Er bekommt Kräftigungsmittel und gute Kost. Nach dreimonatigem Krankenhausaufenthalt wird er am 28. 11. 25 gebessert entlassen. Letzter Blutbefund: Hb. 60%. Erythr. 3,49 Millionen.

Zweite Krankengeschichte (Auszug).

Aufnahme: 23. 3. 27.

Nach seinem letzten Krankenhausaufenthalt war der Patient ein viertel Jahr zu Hause und dann 1 Monat zur Erholung verschickt. Vom 5. 4. 26 bis in die letzten Tage hat er gearbeitet. Seit etwa 8 Wochen machen sich Schwächegefühl, Schwindel und brennende Magenschmerzen, die er auf eine Stelle lokalisiert, bemerkbar.

Status praesens:

Im allgemeinen bietet sich das gleiche Bild wie vor zwei Jahren, nur daß der Patient nicht so schwer anaemisch ist. Im Bauch diffuse Schmerzhaftigkeit. Im Stuhl occultes Blut.

Blutbild: Hb. 78%,
Erythr. 4,7 Millionen,
Leukoz. 6500.

Wa. und S. G. neg.

Diagnose: Magenulcus und Blutung.

Behandlung und Verlauf:

Der Patient wird mit flüssiger Kost sehr vorsichtig ernährt. Nach einigen Tagen bessert sich das Allgemeinbefinden und er bekommt Breidiät. Nach zehn Tagen ist kein Blut mehr im Stuhl.

Röntgenaufnahme: Magen steil gestellt, nicht ptotisch. Keine intermediäre Schicht. Leichte Zähnelung der großen Kurvatur. Peristaltik und Ausschüttung beschleunigt. Nach zwei Stunden ist der Magen leer. Nischenfleck nicht nachweisbar.

Fraktionierte Ausheberung ergibt durchaus normale Werte. Der Patient bekommt Kräftigungsmittel und unter steigendem Wohlbefinden, gutem Appetit und Gewichtszunahme wird er am 13. 4. 27 entlassen.

Dritte Krankengeschichte (Auszug).

Aufnahme 11. 9 .27. Seit der Entlassung aus dem Krankenhause klagt der Patient über unbestimmte Magenbeschwerden. Vor einigen Wochen hatte er bei starken Schmerzen in der Magengrube einen Ohnmachtsanfall. Nach Bettruhe trat Besserung ein. Vorgestern wurde er wieder ohnmächtig und bekam einen Schüttelfrost. Es bestanden Schmerzen in der linken Oberbauchgegend. Wegen Verdacht auf perforiertes Magenulcus wird der Kranke eingeliefert.

Status praesens ergibt gegen früher Unterschiedliches: Leib weich, laute Darmgeräusche. In der linken Oberbauchgegend fühlt man einen, anscheinend mit dem Magen in Zusammenhang stehenden, faustgroßen, druckempfindlichen Tumor, der bei der Atmung sich nicht verschiebt. Nirgends gedämpfte Bezirke. Milz und Leber o. B. Druckschmerz in der linken Nierengegend. Niere nicht tastbar. Leisten- und Schenkelbeugen frei.

Puls 120, Temp. 39,4° C.

Sofortige Operation in O_2-Mischnarkose: Längsschnitt durch den linken m. rectus vom Rippenbogen bis in Nabelhöhe. Nach Eröffnung der Bauchhöhle gelangt man auf eine überfaustgroße, mit Netz bedeckte, bläulich durchschimmernde Geschwulst, deren Punktion altes Blut und kleine, weißliche, krümelige Massen ergibt. Nach Abpräparieren des Netzes reißt der Tumor beim Versuch, ihn aus der Umgebung stumpf zu lösen, an einer Stelle ein. Die gleichen Massen wie bei der Punktion entleeren sich in großer Menge auf die Dünndarmschlingen. Die darauf mögliche Luxation des Tumors läßt erkennen, daß er der obersten Jejunumschlinge angehört und ihr breit aufsitzt. Mobilisation der Schlinge, Resektion. End-zu-Endvereinigung der beiden Lumina durch fortlaufende, einstülpende Seidennaht, die durch Netz gedeckt wird. — Magen, Quercolon, Milz und Nieren o. B. Revision der Bauchhöhle. Durchgreifende Bauchdeckennähte mit Catgut, Fettnähte, Hautseidennähte. Verband.

Präparat:

An einem etwa 10 cm langen Stück Jejunum sitzt, dem Mesenterialansatz gegenüber, eine sackartige, schlaffe Erweiterung breit auf. Dicht an ihrer Ansatzstelle am Darm befindet sich eine 1 cm lange Einrißstelle, aus der die Detritusmassen, die die sackartige schlaffe Erweiterung einst prall ausfüllten, während der Operation ausgeströmt sind. Die Maße des Sackes sind: 11:7:6.

Verlängert man die Einrißstelle durch Schnitte nach beiden Seiten und öffnet den Darm in Längsrichtung, so ergibt sich folgendes Bild: An einer Stelle der Darmschleimhaut befindet sich, ebenfalls gegenüber den Mesenterialansatz, ein krater-

förmiges Gebilde ,welches durch ein (1 cm im Durchmesser messendes) Loch in die sackartige Erweiterung mit obigen Massen führt. Die Ränder des Kraters sind erhaben, ins Darmlumen vorspringend und fühlen sich sehr derb an. Die Schleimhaut des Darmes hört an den Loch auf und kleidet die Tiefe der Höhle nicht aus. Die Außenwand des Sackes besteht aus Serosa ,innen befinden sich noch Reste von Bindegewebszügen ,sonst ist die Innenfläche hochgradig ulzeriert.

Auf der Schnittfläche sieht man, daß der Wall des Kraters aus gelblich-weißen Geschwülsten besteht. Sie sind in der Wand des Sackes nur noch stellenweise vorhanden.

Behandlung und Verlauf.

Nach der Operation erhält der Patient Calorose durch intravenöse Tropfinfusion. In den folgenden vier Tagen fühlt er sich verhältnismäßig wohl. Der Puls ist noch stark beschleunigt und weich. Stündlich Herzmittel. Der Leib ist weich. Spontan Stuhlgang, es entleert sich dünnbreiiger, dunkler Stuhl (kein frisches Blut).

15. 9. Die Wunde ist in ihrer unteren Hälfte auseinandergewichen. Es entleert sich reichlich dünnflüssiger, strengriechender Eiter. Drei Seidennähte werden entfert. Glasdrain, trockener Verband. In den folgenden Tagen sorgfältigste Wundbehandlung.

22. 9. Heftige Leibschmerzen, Unruhe. Der Verband wird entfernt, man sieht ,daß die Wundränder auseinandergewichen gewichen sind und ein Convolut von Dünndarmschlingen in der Wunde liegt. Steriler Verband.

8 Uhr morgens: Operation in O_2-Mischnarkose: Die stark geblähten Darmschlingen werden mit körperwarmer Kochsalzlösung abgespült und in die Bauchhöhle reponiert. An der medialen Seite der Wunde ist Netz am Peritonaeum adhaerent, die laterale Seite ist frei. Tief durchgreifende (äußere Haut, Fascie, Muskulatur und Peritonaeum durchfassende) Bronzedrähte. Zwischen den festzusammengezogenen Draht wird ein zusammengorllter steriler Mullstreifen gelegt. In den unteren Wundwinkel wird ein langes Glasdrain gelegt. Die Wunde wird außerdem durch breite Heftpflasterstreifen zusammengezogen. Verband.

Nachmittags fühlt sich der Patient wohler.

23. 9. Wieder starke Schmerzen im Leib, Patient ist sehr unruhig. Morphium-Belladonnazäpfchen, Bohnenkaffee.

24. 9. Leib aufgetrieben. Mittags Erbrechen. Puls stark beschleunigt, weich. Patient sieht verfallen aus. Er erhält zweistündlich Herzmittel, keine Besserung des Pulses. 19 Uhr plötzlicher Verfall, Schweißausbruch, große Unruhe.

19,10 Uhr Exitus letalis.

Klinische Diagnose: Peritonitis nach Darmresektion.

Sektionsbefund: (Sektion Dr. Bork).

Querresektion des obersten Jejunums wegen Myom des Jejunums. Nähte völlig gelöst, aber noch nicht mit der Umgebung verklebt. Lokalisierte Peritonitis. Verwachsung des Sigmoids mit dem Operationsgebiet mit Bildung eines Schlitzes durch den das unterste Ileum hindurchzieht; geringe Abklemmung des untersten Ileum mit geringem Kollaps; Erweiterung der übrigen Dünndarmschlingen mit flüssigem Kot. — Pulpaschwellung der Milz. Allgemeine Abmagerung und Anaemie. Braune Atrophie des Herzens. — Lungenembolie in beiden Hauptästen der Pulmonalis.

Präparat: (mikroskopisch), (siehe Figur 2).

Die histologischen Präparate wurden mit Haemalaum-Eosin und nach van Gieson gefärbt.

Die Hauptmasse der Geschwulst besteht aus spindelförmigen, schlanken Zellen, die einen ziemlich plumpen, mit abgestumpften Ecken versehenen, langgestreckten Kern haben. Die Verlaufsrichtung der Geschwulstzellen, die durch verschieden starke Bindegewebszüge unterbrochen sind, ist abwechselnd und willkürlich; nur sieht man, daß immer eine größere Anzahl Zellen büschelförmig lagern; eine periväsculäre Anordnung ist nicht erkennbar. Größe und Form der Geschwulstzellen samt Kernen ist im allgemeinen ziemlich gleichmäßig, auch haben sie den Farbton gleich stark angenommen. Die Gefäßversorgung innerhalb der Geschwulst ist mäßig. Häufig findet man ausgedehnte Haemorrhagien in das Gewebe.

An vielen Stellen ist das trennende Bindegewebe hyalin entartet. — An einer Stelle eines Präparates läßt sich klar erkennen, daß die Geschwulst, die meistenteils bis einerseits

dicht an die Schleimhaut, andererseits bis an die Serosa reicht und diese straffspannt, von der Darmmuskulatur ausgeht. — Die Schleimhaut ist, wo noch vorhanden, mit reichlichen Mengen von Leukozyten durchsetzt.

Uebergang der normalen Darmmuskulatur in die Geschwulst.

a = Mucosa
b = Muscularis mucosae
c = Submucosa
d = Muscularis
e = Tumor

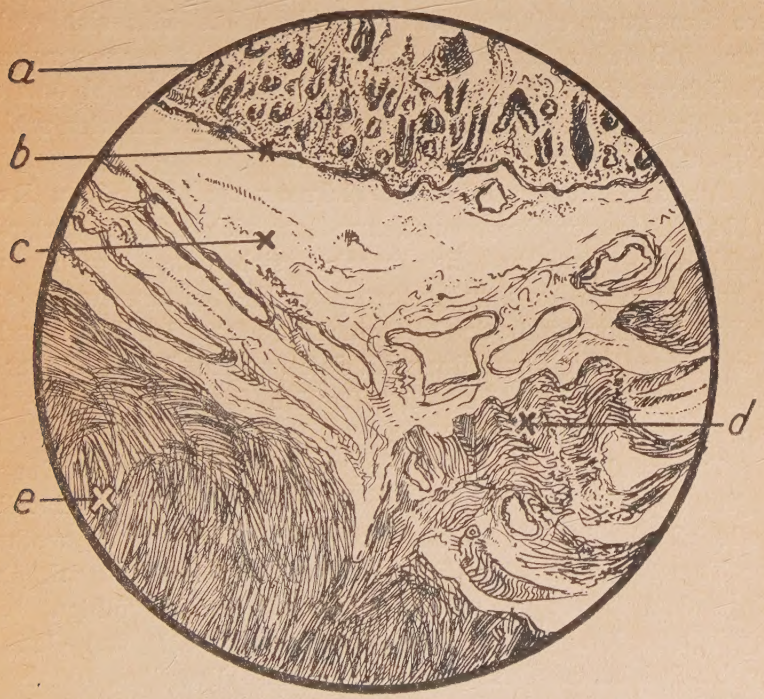

Diagnose: Es handelt sich um ein Fibroleiomyom, das von der Darmmuskulatur ausgeht.

Zusammenfassend läßt sich also über unsern Fall sagen: Die ersten Beschwerden, die, wie auch später noch, ihren Symptomen nach auf ein ulcus ventriculi deuteten, fallen in die zweite Hälfte des Jahres 1925. Im Vordergrunde stehen während des ganzen Verlaufs die Blutungen mit ihren Folgeerscheinungen. Durch die Behandlung im Krankenhause konnte der Patient während zweier Jahre, mit Ausnahme eines dreiwöchentlichen Krankenhausaufenthaltes im März—April 1927, leidlich arbeitsfähig gemacht werden. Erst durch das Wachstum des Myoms wurden im September 1927 die Beschwerden derartig, daß nach mehrmaligen Ohnmachten und bei heftigsten Schmerzen eine Operation notwendig wurde.

Man darf annehmen, daß die Blutungen, wenn auch in ganz kleinen Mengen ,eigentlich immer angedauert haben, denn sonst hätte der Zustand des Patienten sicher einmal eine weitgehendere Besserung erfahren, als geschehen. Es läßt sich weiter sagen, daß außer der durch häufige Blutungen hervorgerufenen Schwäche schließlich die Größe und der Zerfall des Myoms das ihrige dazubeigetragen haben, den Zustand des Patienten schlagartig auf das schwerste zu gefährden.

Am auffälligsten ist die Bildung der großen Zerfallshöhle der Geschwulst, zumal es sich um eine gutartige Neubildung handelt. Es erhebt sich die Frage, wie es zu dieser Bildung gekommen ist. Merkwürdigerweise sind Meinungen hierüber in der Literatur nur sehr spärlich vorhanden. Wir nehmen die Vorstellung Christellers zu Hilfe, die er in seinem Bericht über „Eine divertikuläre Form der Magen- und Darmmyome“ niedergelegt hat.

Demzufolge darf man annehmen, daß sich „in den zu Beginn kugeligen Myomen in der Mitte der Innenfläche eine tiefe Delle bildet ,die sich zu einer tiefen Höhle aussackt, wodurch der Tumor zunächst die Form einer tiefen Schüssel mit überhängendem Rande, dann eines nach außen gewölbten, halbkugelschalenförmigen Divertikels annimmt“. Die von Christeller beschriebenen Geschwülste bildeten Divertikel, deren Innenfläche völlig unversehrte Schleimhautschichten aufwies. Unter diesem Umstande und wegen der Tatsache, daß von außen keine Traktion stattfand, gibt Christeller für die Entstehung der Di-

vertikel seiner Vorstellung dahin Ausdruck, daß die Kontraktilität der Myomfasern für die Dellen, und der Druck der Ingesta für deren Erweiterung bis zu großen Hohlräumen verantwortlich gemacht werden könnte.

In unserem Falle, der sich graduell von den Christellerschen Fällen unterscheidet, ist nach der Bildung des Divertikels erst die Schleimhaut und dann das darunterliegende Gewebe zerfallen. Unserer Meinung nach ist dieser Zerfallsvorgang folgendermaßen erklärbar. Die Schleimhaut, die zunächst wahrscheinlich auch die Delle ausgekleidet hatte, wurde atrophisch. Der Druck des wachsenden und die Blutversorgung verschlechternden Tumors und auch der Druck der Ingesta haben das leicht bewirkt. Als Beispiel dafür, das die Schleimhaut atrophisch wird, beschreibt Hirschel 1904 einen Fall von etwa taubeneigroßem divertikulären Dünndarmmyom, in dessen Kuppe die Schleimhaut fast ganz atrophisch ist, nur „einige Kerkringsche Falten sind bis in die Kuppe des Divertikels hinein verfolgbar".

Ist die Schleimhaut erst beschädigt, so ist sie einer Infektion leicht zugänglich. In unserem Falle deutet das Fieber von 39° auf die Infektion, im histologischen Bilde deuten die ungeheuren Mengen von Leukocyten darauf hin, daß eine schwere schädliche Wirkung vorhanden ist.

Hat die Atrophie ihren Höhepunkt erreicht, so nekrotisiert die Mucosa und dann auch das darunterliegende Gewebe. Dieser Vorgang wird durch Eigenverdauung und Zersetzung infolge von Bakterien stark beschleunigt.

Man ist berechtigt, anzunehmen, daß der erst einmal einsetzende Zerfall schnell vor sich geht und zum mindesten in unserem Falle erst zwei bis drei Tage vor der letzten Einlieferung ins Krankenhaus begonnen hat, denn erst am Tage vor der Einlieferung hatte unser Patient einen Schüttelfrost.

Weiter bemerkenswert an unserem Fall ist seine lange Dauer und das Auf und Ab der subjektiven sowie objektiven Erscheinungen. Wenn man bedenkt, daß in einem Zeitraum von zwei Jahren sich erst der Zustand ante exitum herausgebildet hat, so darf man annehmen, daß das Wachstum der Geschwulst langsam vor sich ging; eine Tatsache, die ihre Erklärung abge-

sehen von der Gutartigkeit der Geschwulst vielleicht in der schlechten Ernährung findet. (Der mikroskopische Befund hat ja bewiesen, daß die Gefäßversorgung nur spärlich ist.) In der Literatur findet man übereinstimmend Berichte über langsames Wachstum. Rosenow beschreibt 1912 einen Fall, der dem unsrigen hinsichtlich seiner Dauer und Heftigkeit am meisten ähnelt. Neun Monate vergingen von der ersten bis zur zweiten, tödlich verlaufenden, Blutung. Noch markanter ist Kakulas Fall, bei dem allerdings Blutungen fehlten. Ein 50jähriger Mann bemerkte zum ersten Male beim Holzfällen eine haselnußgroße Geschwulst in der rechten Leistengegend, die im Laufe von fünf Jahren zu Faustgröße anschwoll. Gelegentlich der vereinzelt auftretenden Schmerzen und Beschwerden wurde symptomatisch behandelt. Erst nach zwanzig Jahren — es handelte sich um eine eingeklemmte Hernie mit dem inzwischen auf Kindskopfgröße angewachsenen Myom zum Inhalt — wurde der 71jährige Patient in zwei Sitzungen mit Erfolg operiert. Deutlicher kann nichts von dem langsamen Wachsen dieser Geschwulst Zeugnis ablegen.

Wie oben erwähnt, ist weiter bemerkenswert das Auf und Nieder der objektiven und subjektiven Erscheinungen. Unser Patient kam schon 1925 in einem Zustand in das Krankenhaus, der am schlagensten durch die nüchternen Feststellungen der Krankengeschichte wirkt. Und dennoch — er erholte sich wieder, wurde sogar leidlich arbeitsfähig, wenn er auch immer etwas geschwächt war. Bei konservativer Behandlung eines stark blutenden (zuerst verkannten) Darmmyoms ist eine derart lange Zeit zwischen ersten Beschwerden und Tod noch nicht mitgeteilt. Von einigen Monaten ist des öfteren die Rede. (Caro, Rosenow, Hauswirth.)

Interessant ist die Mannigfaltigkeit der Größenverhältnisse der Myome, die in der Literatur mitgeteilt sind. Vom kleinsten, unscheinbaren bis zum überkindskopfgroßen gibt es alle Variationen. Dabei scheint es so, als ob Sitz und Größe von einander abhängig sind, nämlich derart, daß die äußeren Myome größer werden können. Ich möchte zunächst Virchows Einteilung über die Lokalisation von Darmmyomen geben. Man unterscheidet:

1. Innere, zum größten Teil ins Darmlumen vorspringende, die Schleimhaut vorstülpende, sie eventuell zur Ulzeration bringende Tumoren.

2. Aeußere.

Die Einteilung geschieht selbstverständlich nur aus praktischen Gründen, es ist zu bedenken, daß es reine innere oder äußere Myome nur selten gibt. (Förster.) Fast immer sind sie sowohl innen, als auch außen. (Geissler, Linsmayer, Wesener, Hirschel, Caro, Rosenow.) Nur der größere augenscheinliche Anteil ist ausschlaggebend.

Das größte in der Literatur mitgeteilte Myom des Dünndarmes erreichte „fast die Größe zweier Kindsköpfe" (Caro 1896). Das von Kapesser mitgeteilte ist „überkindskopfgroß". Unser Fall zeigt eine überfaustgroße Geschwulst, Geißler fand ein Myom von der Größe einer Billardkugel. Ueber kleine Myome werde ich im nächsten Kapitel berichten.

Oben hatte ich der Vermutung Ausdruck gegeben, daß für die Gefährlichkeit der Myome wohl mehr oder weniger die größeren in Frage kommen, weil sie die Schleimhaut vernichten und Folgeerscheinungen wie in unserem Falle machen. Das gilt natürlich nur in beschränktem Maße. Es kann selbst ein relativ kleines Myom durch Blutung gefährlich werden. (Hake.) Treten Blutungen allerdings nicht auf, so machen sie kaum Beschwerden und werden gelegentlich als zufällige Sektionsbefunde entdeckt. (Hirschel, Tilp).

Ueber die verschiedenen Formen der Dünndarmmyome läßt sich sagen, daß sie am häufigsten in der Darmwand sitzen und Schleimhaut oder Serosa, je nach Größe und Sitz, vorwölben. (Virchow, Hake, Tilp, Rosenow u. a.)

Eine andere Erscheinungsart ist die bereits oben ausführlich erwähnte divertikuläre Form.

Gelegentlich treten die Geschwülste auch als Polypen auf. (Böttcher, Lockwood.) Sie ragen ins Darmlumen hinein und machen erst, wenn sie durch eine gewisse Größe ein genügendes Hindernis für die Darmfunktion geworden sind, Beschwerden. Hierfür spricht der Fall von Lockwood, der längere Zeit bestand und erst dann — allerdings durch die

Komplikation einer Intussuszeption von 5 Zoll Länge — zur Operation kam.

Darmeinstülpungen werden öfter durch Myome verursacht. (Fleiner, Lockwood, Delore.) Die Länge der eingestülpten Abschnitte ist verschieden. Es finden sich Angaben von 5 Zoll bis zu 80 cm. Delore schreibt: „Der Fall wurde durch Resektion geheilt. Die Gesamtlänge der resezierten Darmpartie betrug 80 bis 90 cm. Die direkte Vereinigung der beiden Enden des Dünn- und Dickdarmes wurde durch Handnaht bewerkstelligt, die Ungleichheit der Darmlumina dadurch ausgeglichen, daß das breitere Dickdarmende auch seitlich mit dem Dünndarmende vernäht wurde".

Zu erwähnen sind noch zwei Fälle, bei denen sich Verkalkungen in der Geschwulst befanden. Virchow berichtet 1863 von einer kirschkerngroßen Geschwulst der submucosa der pars transversa duodeni, die mit der Muskulatur zusammenhing. An einigen Stellen der Geschwulst fanden sich Verkalkungen. Lockwood berichtet 1892: „Das Innere der Geschwulst setzte sich zusammen aus teils fibrösem, teils muskulösem Gewebe und zeigte im Zentrum einen kalkigen Knoten."

Zur Multiplizität haben die Dünndarmmyome nur selten Neigung ,denn es ist nur 1 Fall bekannt (Tilp 1907). Neben einem großen Myom am Ileum (6:3:1½) waren etwa ein Dutzend kleinerer im Dünndarm (und in der Haut) verstreut vorhanden.

Ob es Darmmyome als Metastasen gibt, ist unsicher. Jedenfalls gibt der Fall, den Hauswirth 1904 mitteilt, zu denken. 1890 wurde eine Frau wegen mehrerer Uterusmyome operiert. 1903 bekam sie folgende Beschwerden: Schmerzen im linken Hypogastrium, Verstopfung, Appetitlosigkeit, Durst. Es stellte sich nach der Operation bei der Sektion heraus, daß es sich um ein Leiomyom der Muskularis des Darmes handelte.

Die klinischen Erscheinungen der Dünndarmmyome sind schwankend. Auf der einen Seite haben die Patienten lange Zeit beschwerdefrei eine Geschwulst und gehen an Krankheiten zugrunde, die ganz und gar nichts mit dem Myom zu tun haben. (Hirschel, Tilp, Förster.) Auf der anderen

Seite sind die Erscheinungen sehr bösartig. Ist das Letztere der Fall, so steht eines ganz auffällig im Vordergrund: Die Blutungen. Sie bilden tatsächlich das gefahrvollste Moment, und es sind mehrere Fälle berichtet, in denen sich die Patienten verbluteten. (Mercer, Ranzi, Rosenow, Orth.) Eine besondere Tücke ist die Plötzlichkeit des Auftretens der Blutungen ohne geringste andere Beschwerden (Hake). Wie mit allen inneren Blutungen, so geht es auch mit diesen: Sie werden erst spät erkannt und sind wegen der Differentialdiagnose schwierig zu beurteilen. Zum Beispiel war es in unserem Falle in der ersten Zeit nicht möglich, ein Magenulcus mit aller Sicherheit auszuschließen. Die Blutungen können sich sowohl in den erbrochenen Speisen als auch im Stuhl offenbaren. Und gerade die erstere Tatsache rechtfertigt ja, daß man an ein Magenulcus denkt. Rosenow berichtet 1912 von einem Fall, in dem die Differentialdiagnose auf Ulcus duodeni gestellt wurde. Es handelte sich um wiederholte Blutungen bei Anwesenheit eines gänseeigroßen Myoms 1½ cm unterhalb des Duodenum, an denen der 43jährige Patient schließlich zugrunde ging.

Wie die Blutungen zustandekommen, ist manchmal schwer zu sagen. Ist eine Ulzeration des Tumors vorhanden oder sind eröffnete Gefäße — durch Reißen infolge der Schwere des Tumors — sichtbar, dann kann man mit Sicherheit die Herkunft nachweisen. Im anderen Falle ist es schwierig oder gar unmöglich.

Gegenüber den Blutungen treten andere Symptome, sowohl hinsichtlich der Stetigkeit als auch der Heftigkeit des Auftretens weit zurück. Man darf deshalb auf genauere Ausführungen verzichten und nur erwähnen, daß noch vorkommen:

Ileuserscheinungen (Caro, Wesener),
Stenosierung (Geißler),
Erbrechen,
Verdauungsbeschwerden,
Schmerzen.

Möge es mir vergönnt sein, mit meiner kleinen Arbeit einen bescheidenen Teil zur Erweiterung der Kasuistik der Dünndarmmyome gegeben zu haben.

Zum Schluß genüge ich der vornehmen Pflicht, Herrn Professor Dr. Boetticher für die freundliche Ueberlassung der Arbeit, sowie Herrn Prosektor Dr. Bork für manchen Rat und Anregung meinen verbindlichsten Dank auch an dieser Stelle zu sagen.

Literatur.

Böttcher: Archiv der Heilkunde, Bd. XI, Heft 2.
Caro: Berliner Klinische Wochenschrift, Nr. 32, 1896.
Christeller: Zentralblatt für allg. Pathol. u. patholog. Anatomie, Bd. 33, pg. 175.
Delore: Virchow-Hirsch, Jahresbericht f. 1899, Bd. 2, pg. 404.
Fabyan: Bulletin of Johns Hopkins hospital 1907,
Fenger: The Chicago clinical Review 1894.
Fleiner: Virchows Archiv, Bd. 100, pg. 497.
Förster: Virchows Archiv, Bd. 13, 1858, pg. 270.
Francis: 1896 (aus Lieblein).
Geißler: Deutsche Medizinische Wochenschrift 1894, Nr. 48.
Hake: Bruns Beiträge Bd. 78, pg. 414, 1912.
Hansemann: (aus Hirschel).
Hauswirth: Bruns Beiträge Bd. 89, 1914.
Hirschel: Virchows Archiv, Bd. 177, 1904, Heft 1.
Kakula: Wiener klinische Rundschau No. 20, 1895.
Kapesser: Inaugural-Dissertation, Heidelberg 1915.
Lieblein: Beiträge zur klinischen Chirurgie, Bd. 41, 1904.
Linsmayer: Archiv f. klinische Chirurgie 114,. 1921, pg. 235.
Lockwood: British Medical Journal, London 1892, pag. 966.
Lode: Wiener klinische Wochenschrift VII, No. 21, 1894.
Mercer: (aus Linsmayer).
Orth: Berliner klinische Wochenschrift No. 49, 1909.
Steiner: Beiträge zur klinischen Chirurgie 1911, Bd. 71, pg. 384.
Ranzi: Verhandlungen der Ges. Dtsch. Naturf. u. Ärzte 1913.
Rosenow: Deutsche medizinische Wochenschrift 1912.
Tilp: Zentralbl. für Allg. Path. u. path. Anat. 1907, pag. 769.
Virchow: Die krankhaften Geschwülste Bd. 3.
Virchow: (aus Linsmayer).
Wesener: (aus Linsmayer).

Lebenslauf.

Am 11. Oktober 1904 wurde ich, Karl Heinz Beiler, zu Magdeburg als Sohn des Kaufmanns Karl Beiler geboren. Im Jahre 1905 siedelten meine Eltern nach Berlin über, wo sich mein Vater selbständig machte. Vom Frühjahr 1911 bis zum Herbst 1923 besuchte ich das Jahn-Real-Gymnasium zu Berlin-Lichtenberg und bestand im Herbst 1923 daselbst mein Abiturium. Danach besuchte ich vom Herbst 1923 bis Herbst 1926 die Universität zu Berlin, dann zwei Semester die Universität zu Tübingen, wo ich im Sommer 1926 das Physikum bestand und kehrte im Herbst 1926 nach Berlin zurück. Am 8. Juni 1929 bestand ich das Staatsexamen in Berlin und erhielt am 8. Juni 1930 meine Approbation. Ich arbeite jetzt als Assistenzarzt am Kreiskrankenhaus Kalkberge bei Berlin.